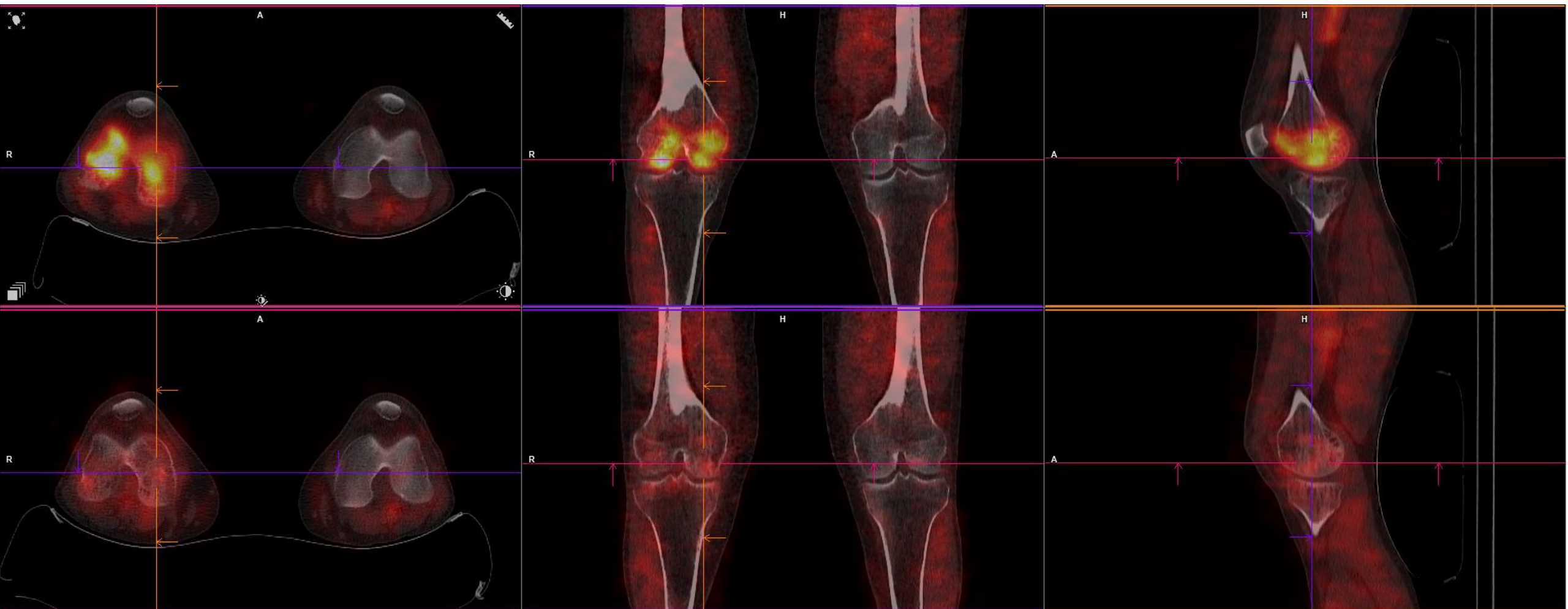
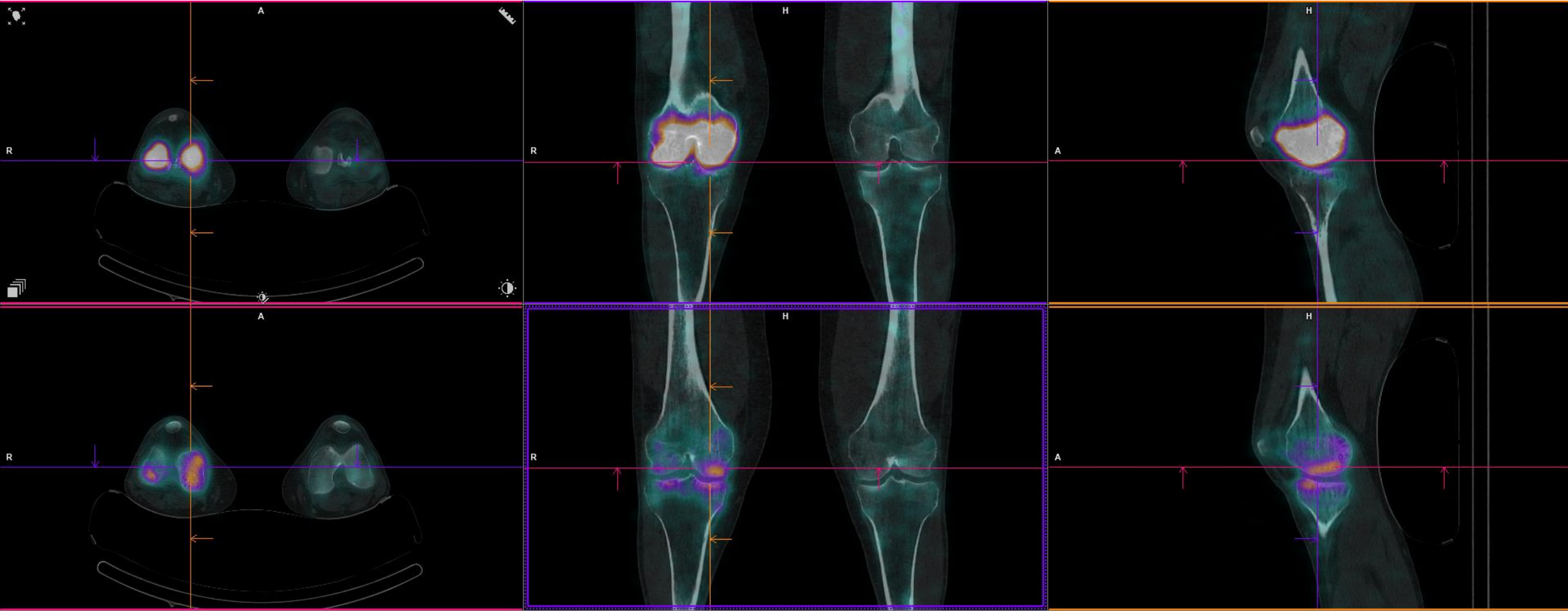


# Comparatif temps tissulaire 19/12/23 > 20/06/24



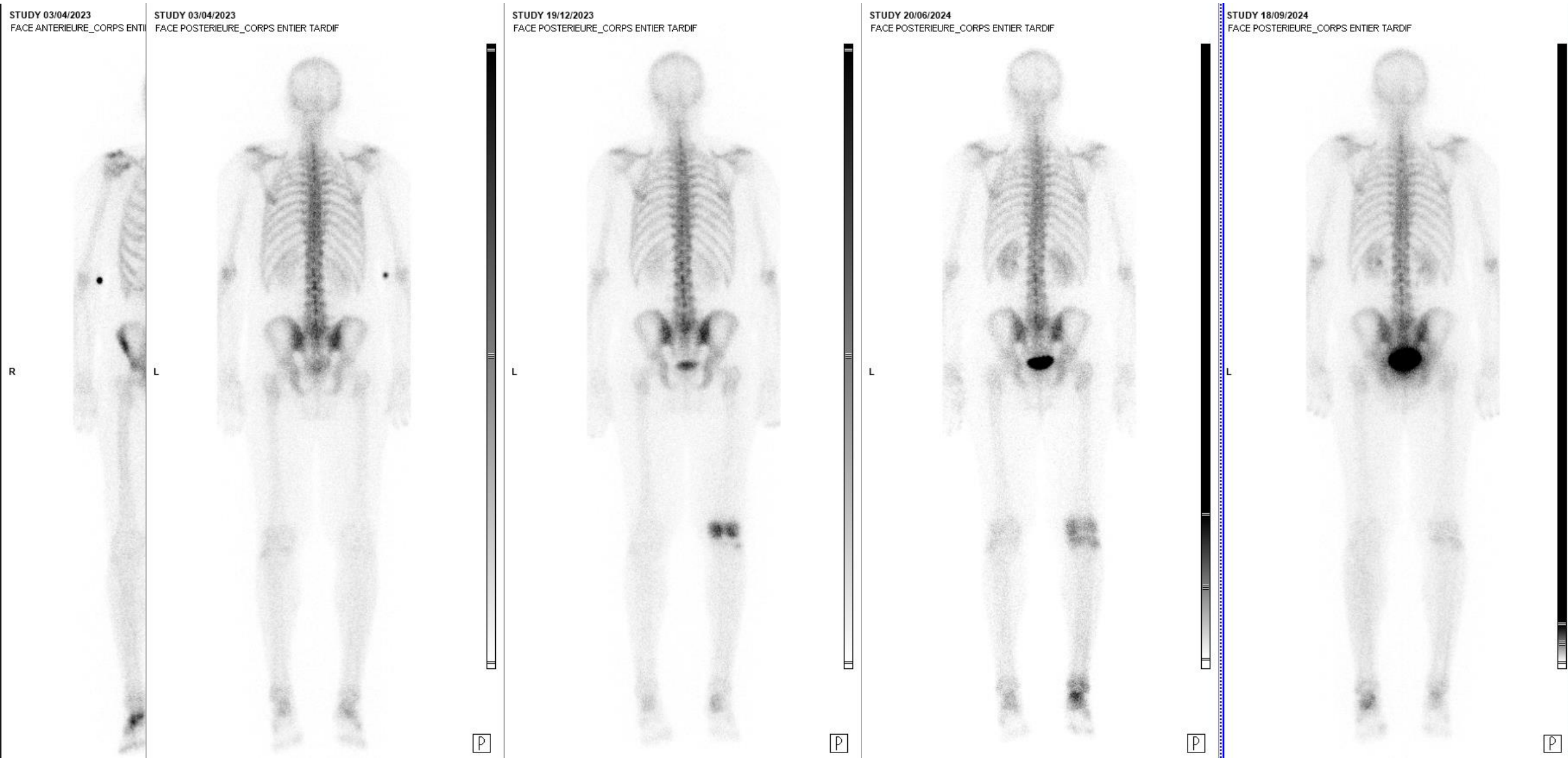
# Comparatif temps tardif 19/12/23 > 20/06/24



- Réévaluation scintigraphique systématique 20/06/24.
- Evolution clinique favorable sous kinésithérapie.
- **Résolution partielle** du SDRC en phase chaude du genou droit, toujours actif
- « **Migration** » (ou réactivation?) au niveau du pied droit et de la cheville.
- Apparition d'une fracture de P2 de l'hallux droit traumatique banale (objet tombé sur le pied).
- Apparition d'une fissure de C1 du pied gauche (sur modification des appuis?), pauci-symptomatique.

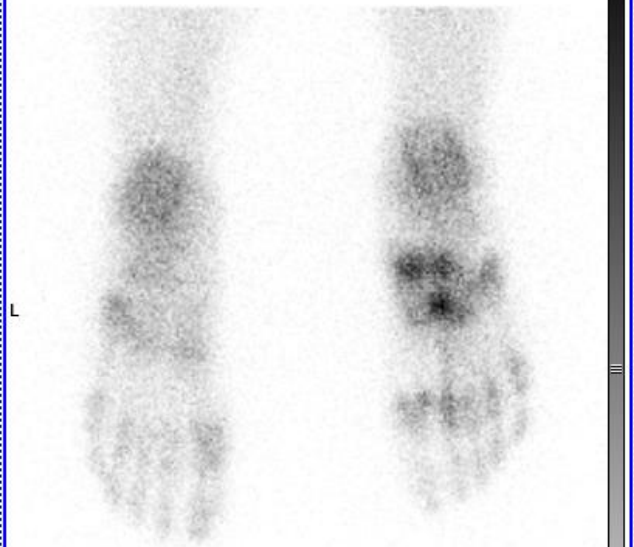


- Réévaluation scintigraphique le 18/09/24.
- Tableau d'impotence fonctionnelle partielle du MIG.



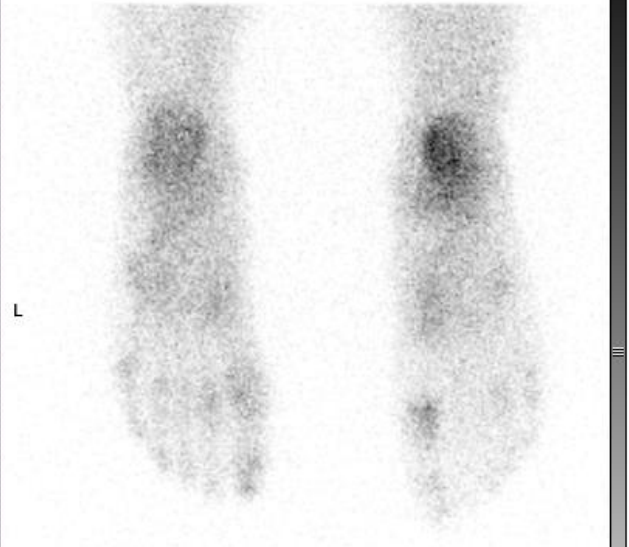


STUDY 03/04/2023  
1./G FACE PLANTAIRE DT\_TARDIF



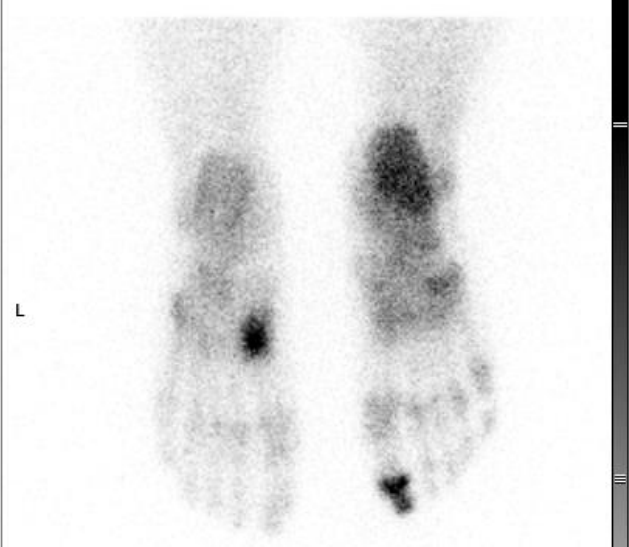P

STUDY 19/12/2023  
1./G FACE PLANTAIRE D\_TARDIF



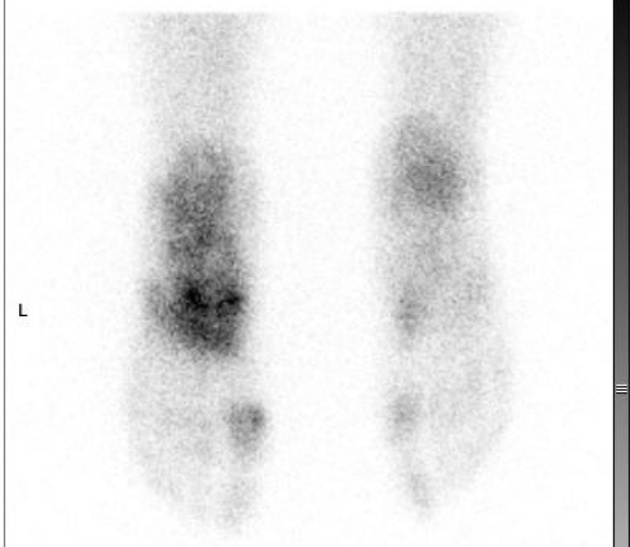
P

STUDY 20/06/2024  
1./G FACE PLANTAIRE DT\_TARDIF

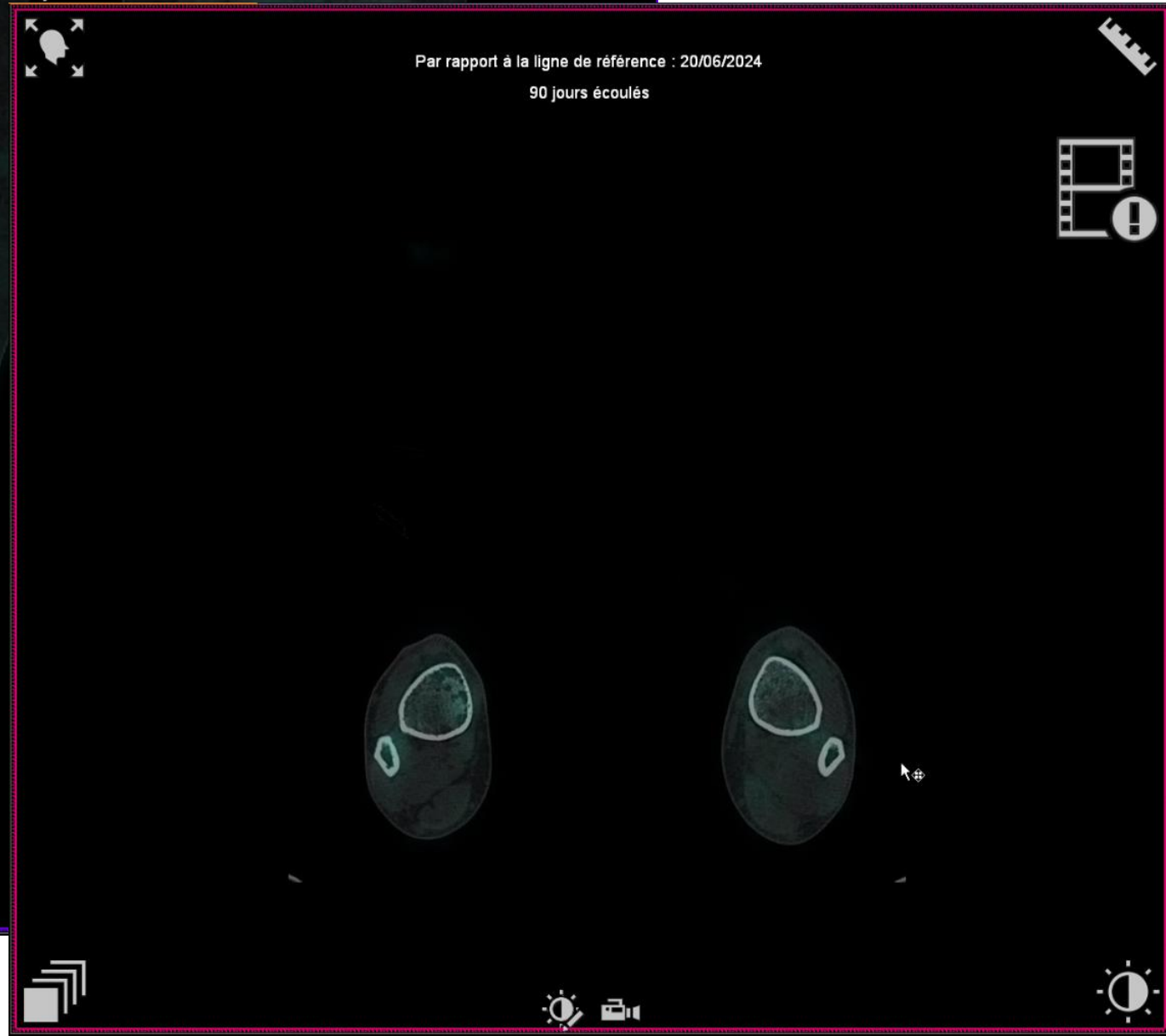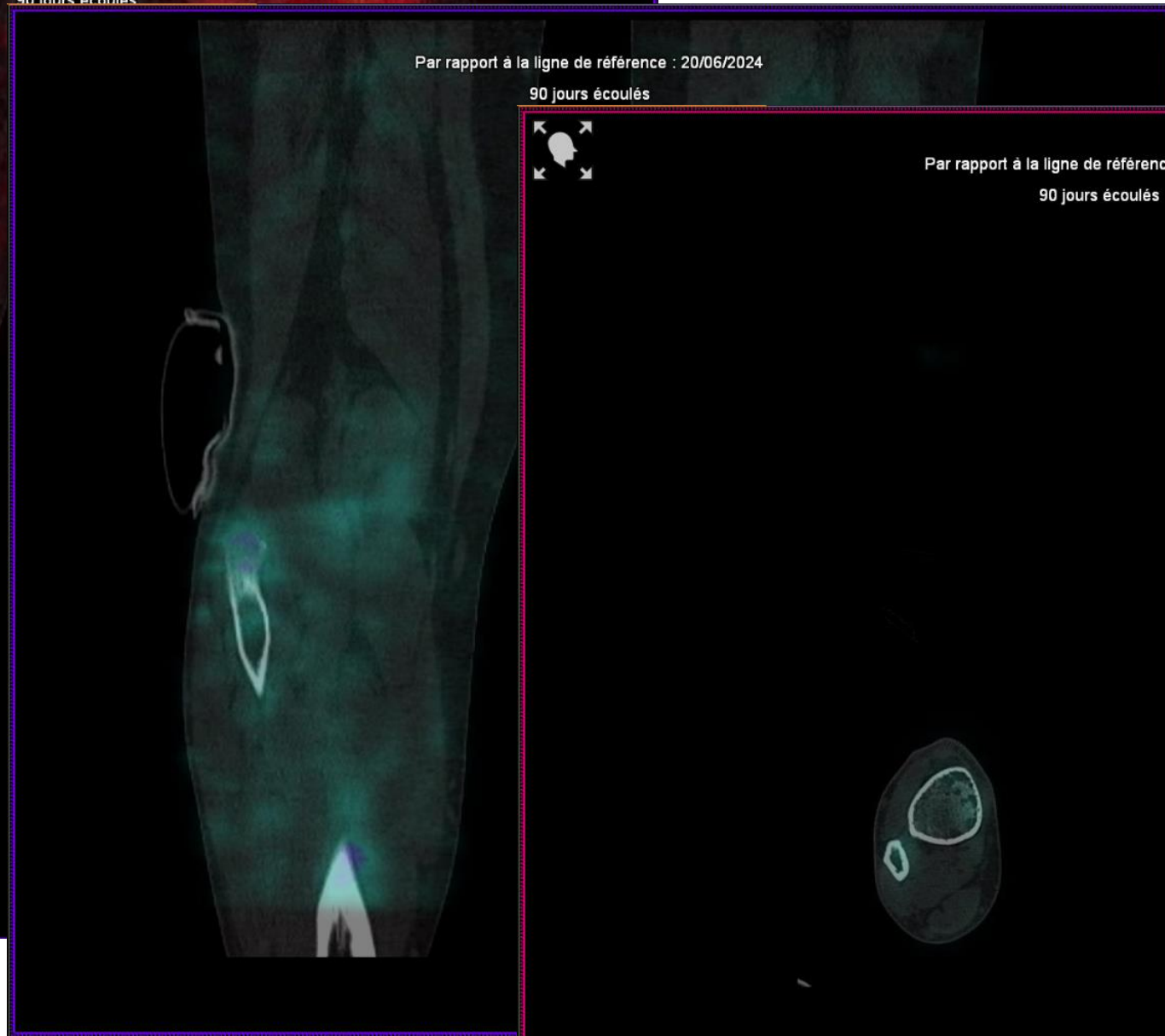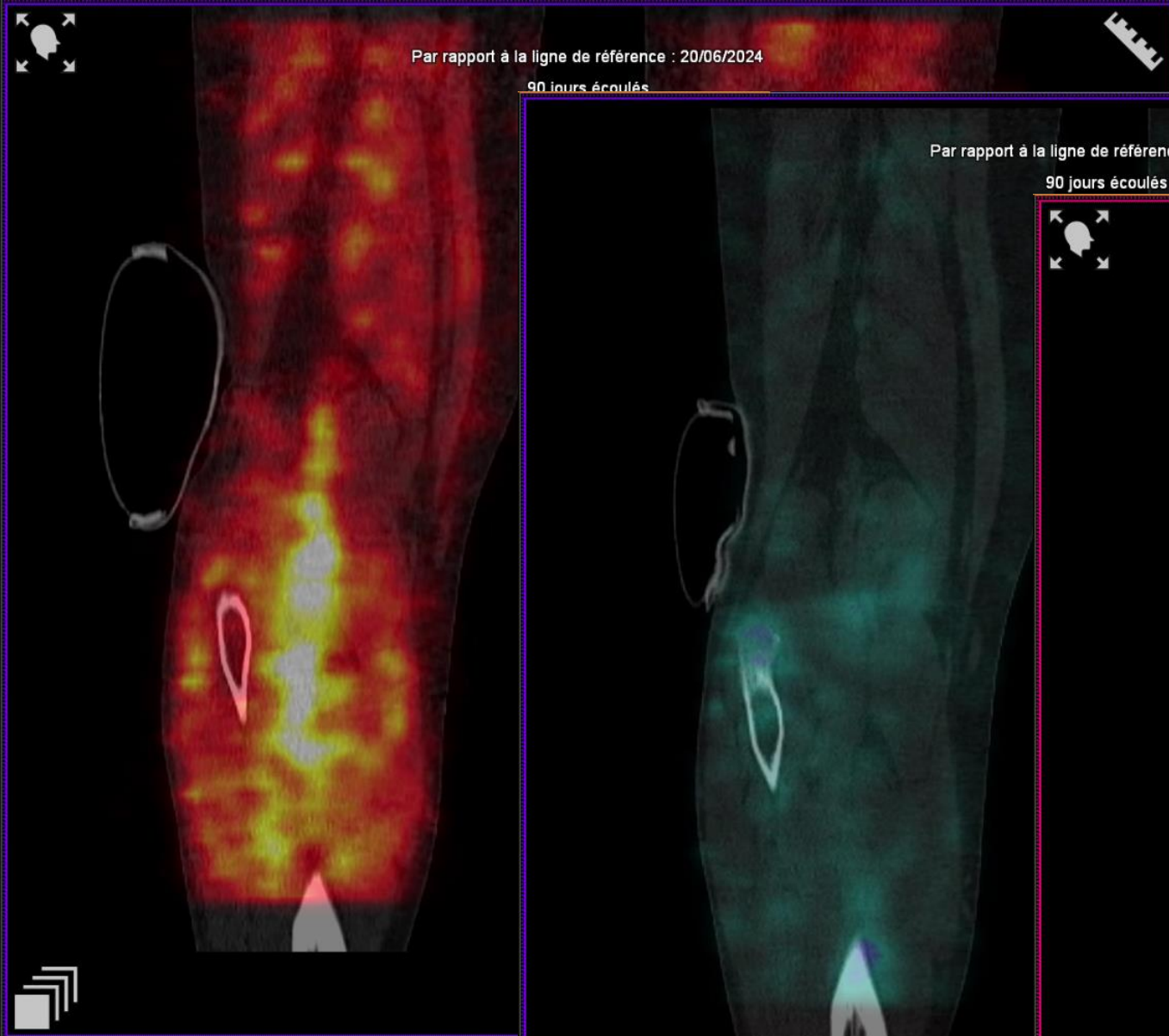


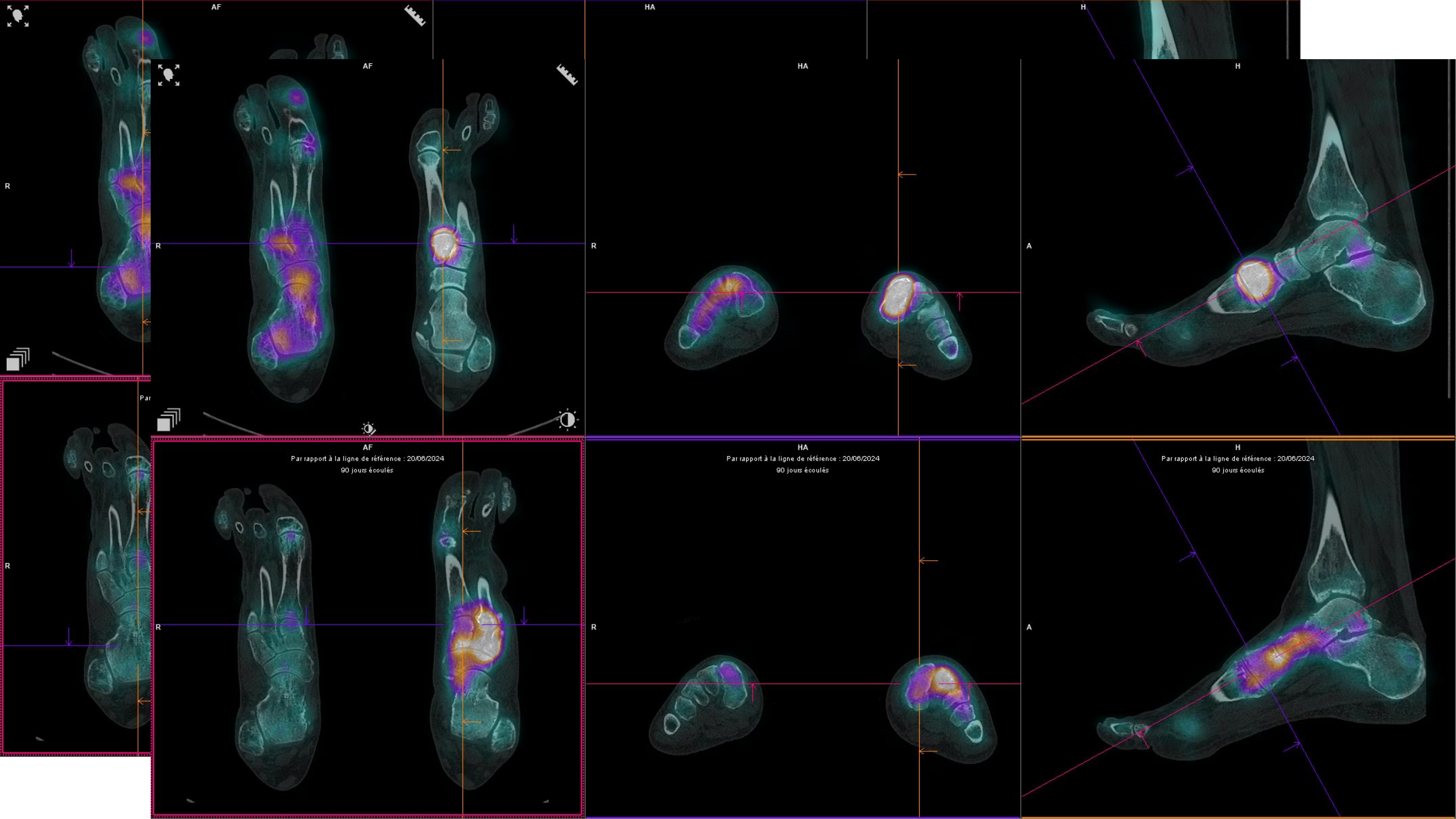
P

STUDY 18/09/2024  
1./G FACE PLANTAIRE DT\_TARDIF

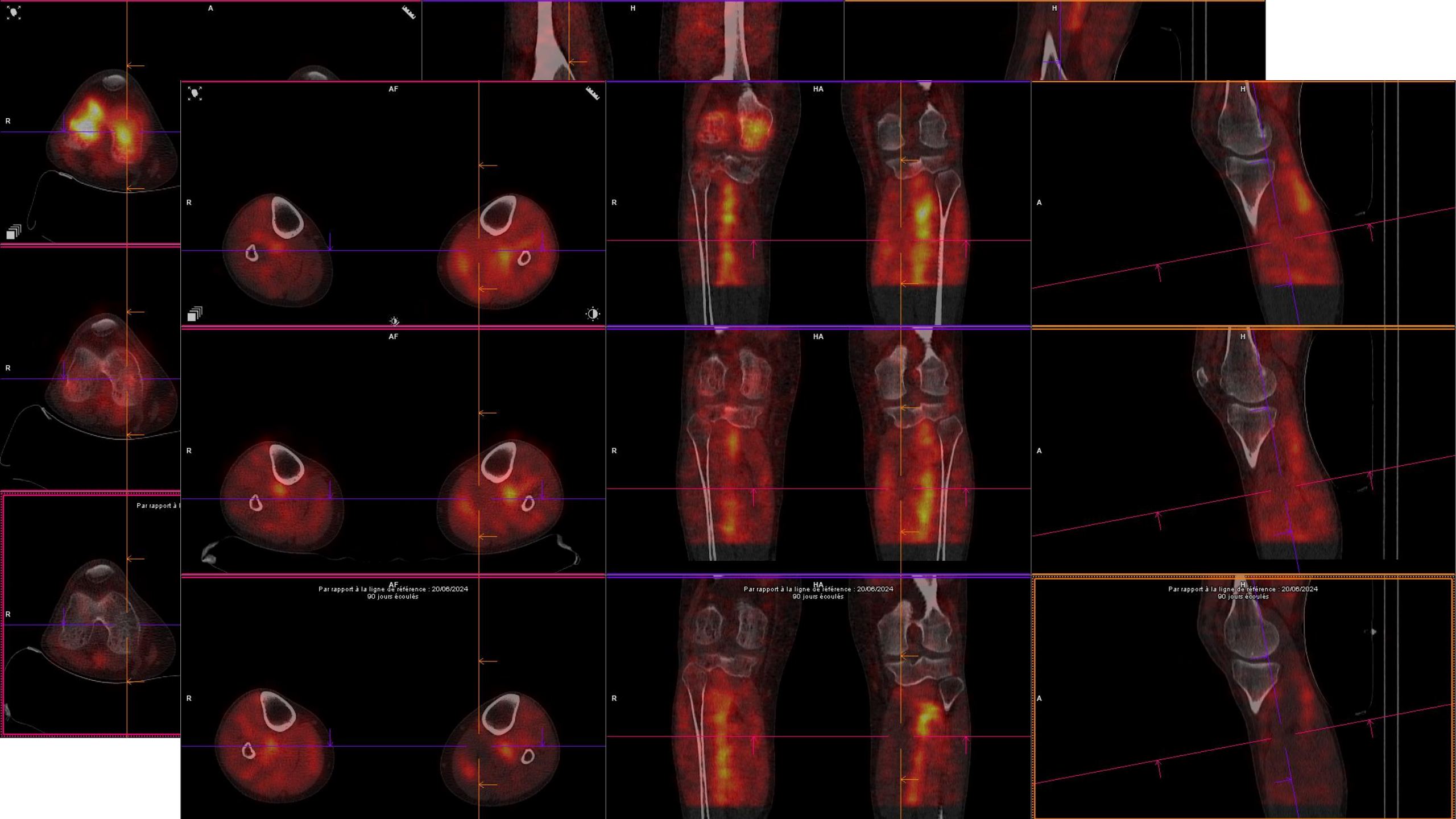


P









AF

HA

H

AF

HA

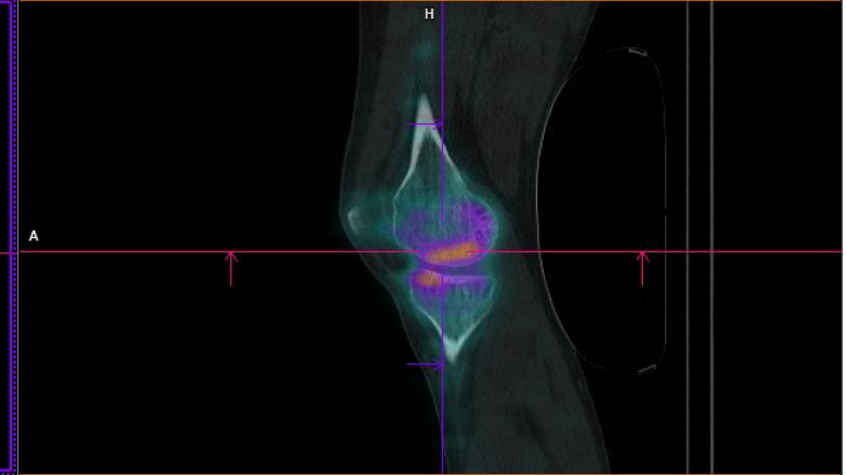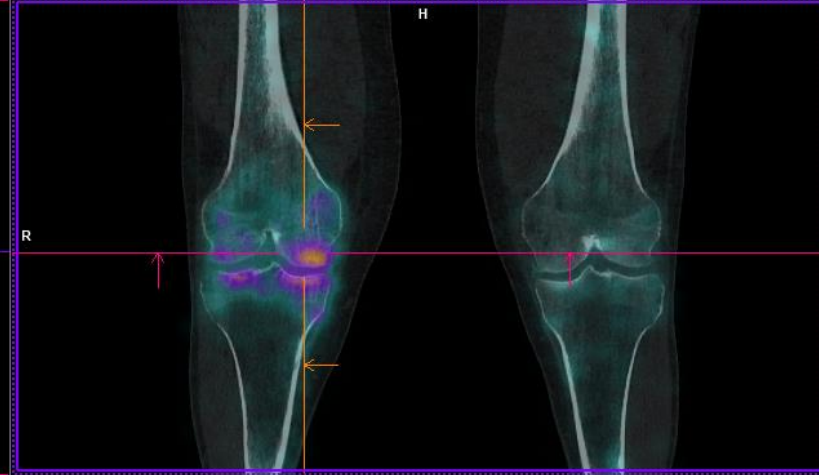
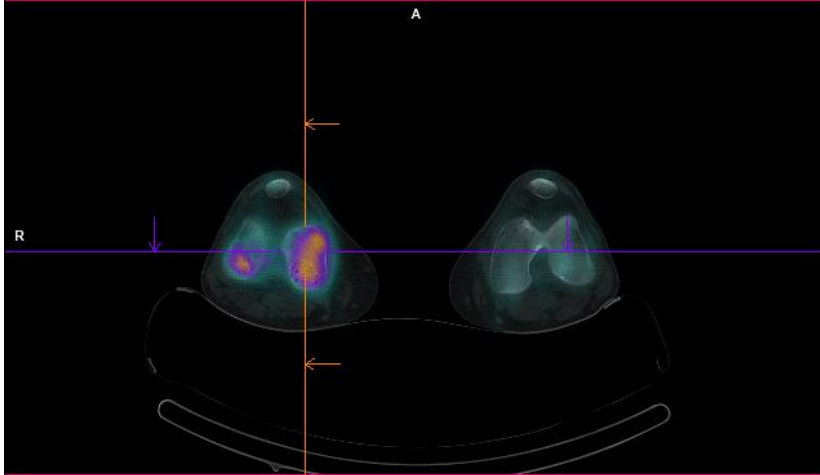
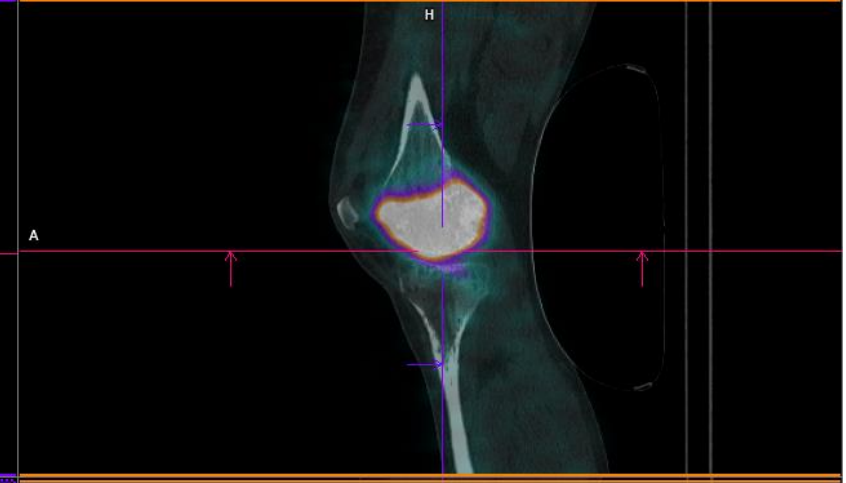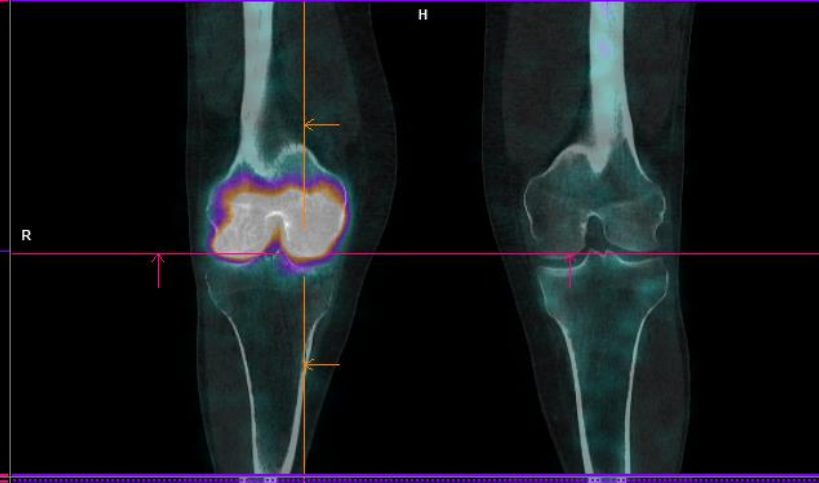
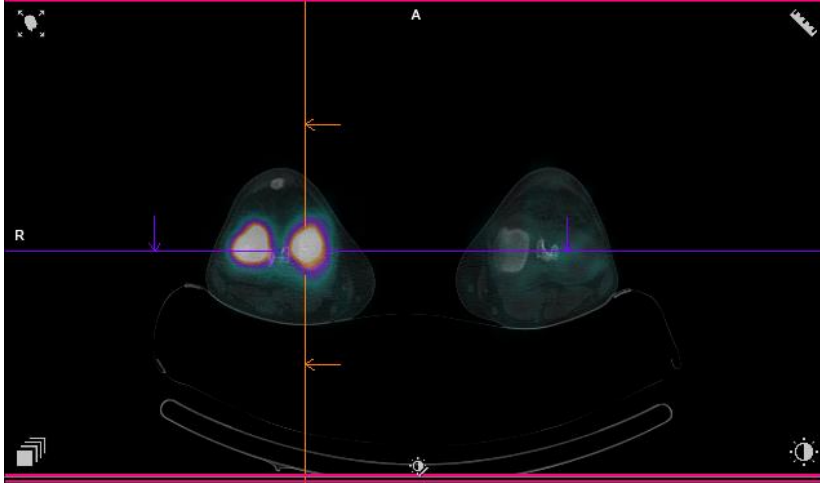
H

Par rapport à la ligne de référence : 20/06/2024 90 jours écoulés

Par rapport à la ligne de référence : 20/06/2024 90 jours écoulés

Par rapport à la ligne de référence : 20/06/2024 90 jours écoulés

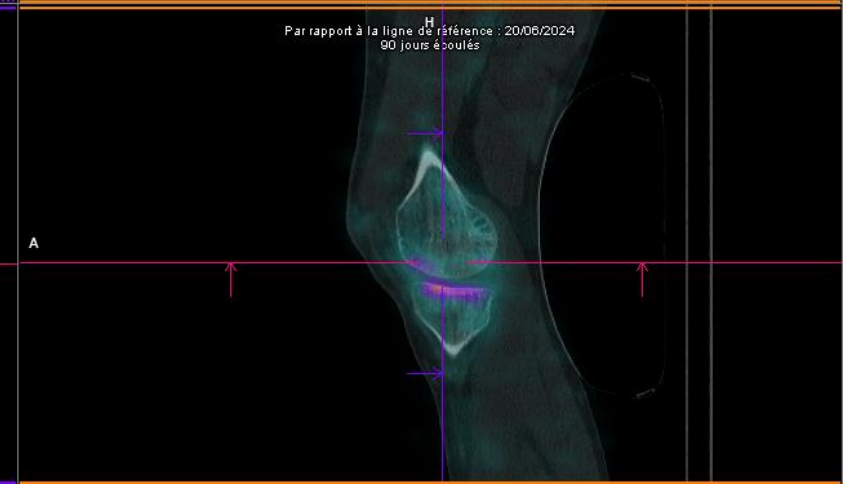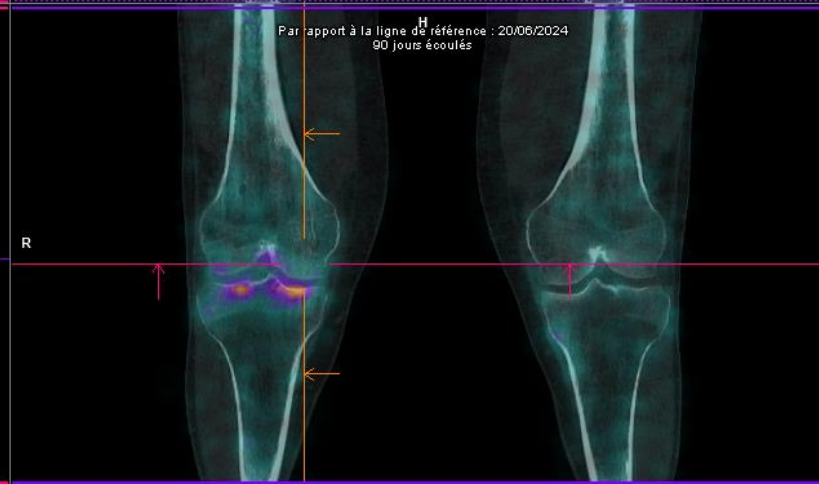
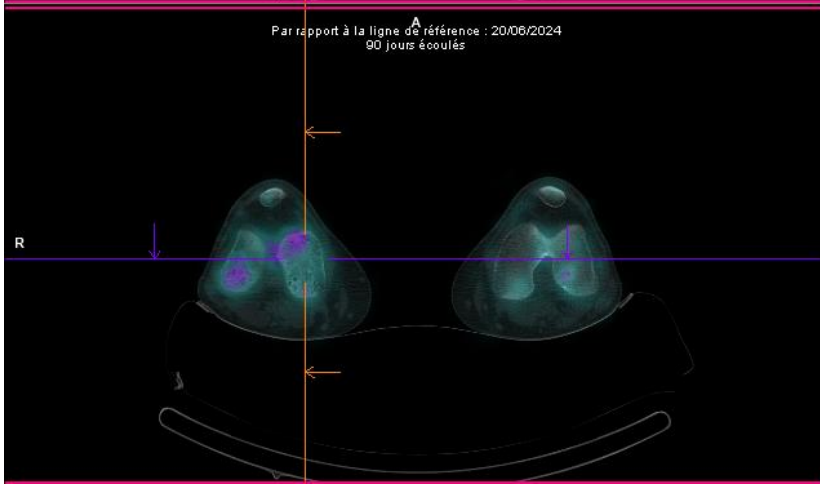




Par rapport à la ligne de référence : 20/06/2024  
90 jours écoulés

Par rapport à la ligne de référence : 20/06/2024  
90 jours écoulés

Par rapport à la ligne de référence : 20/06/2024  
90 jours écoulés



- Réévaluation scintigraphique le 18/09/24.
- Tableau d'impotence fonctionnelle partielle du MIG.
- Poursuite de la diminution en intensité du SDRC du MID
- Apparition d'un SDRC intensément actif en phase chaude du MIG alors même que la fracture de C1 est en bonne voie de consolidation.
- Apparition d'une hypohémie jambière gauche vraisemblablement fonctionnelle.



Merci de votre attention

